

スライドカンファレンス

症例5 呼吸器

2023. 7. 8

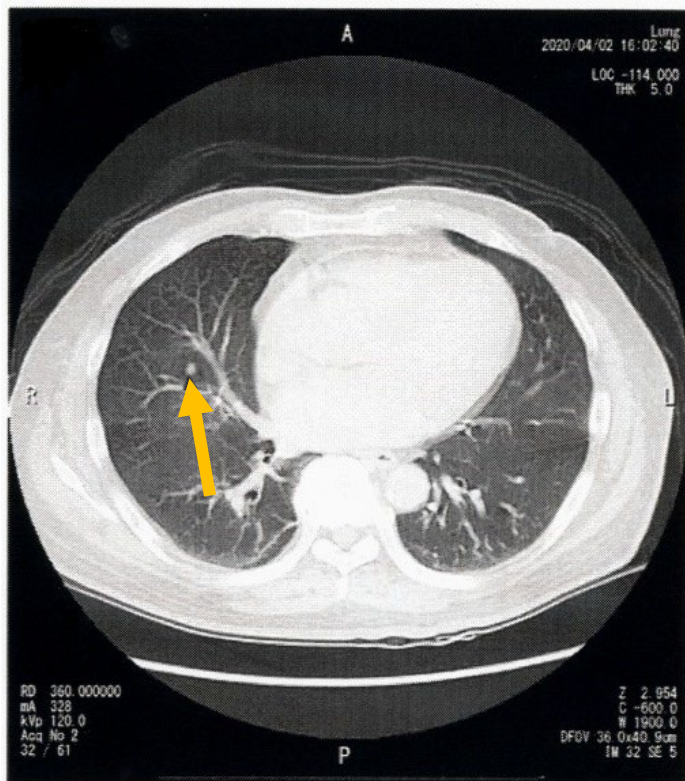
東京医科大学八王子医療センター
病理診断部 加藤くるみ

症例

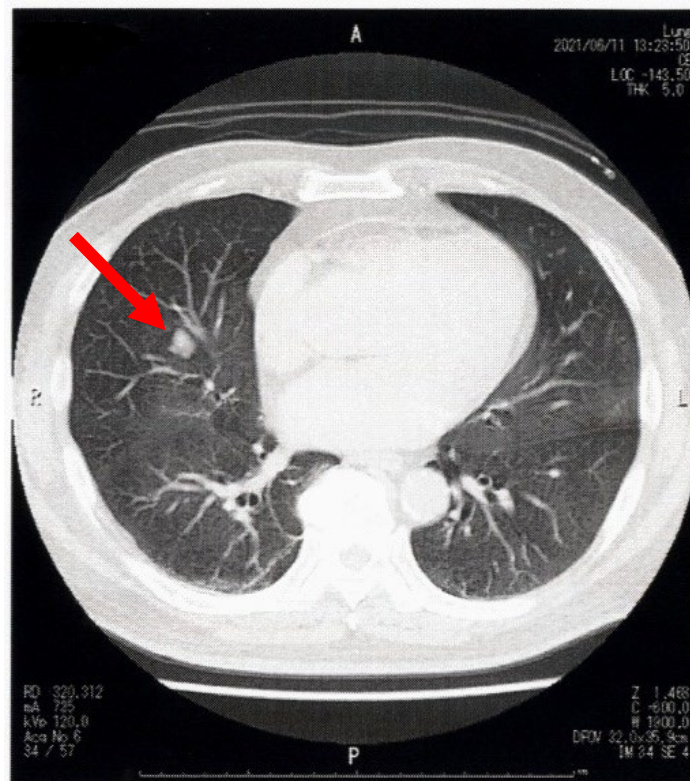
- 年齢：70歳代
- 性別：男性
- 主訴：右肺中葉腫瘍
- 既往歴：高血圧，高尿酸血症，胸部大動脈瘤，
椎間板ヘルニア，胆石症
- 臨床経過：
2021年胸痛にて近医を受診したところ，
胸部CTにおいて右中葉肺結節を認め，当院紹介受診。
- 検体採取法：肺手術検体捺印

CT画像

2020年4月



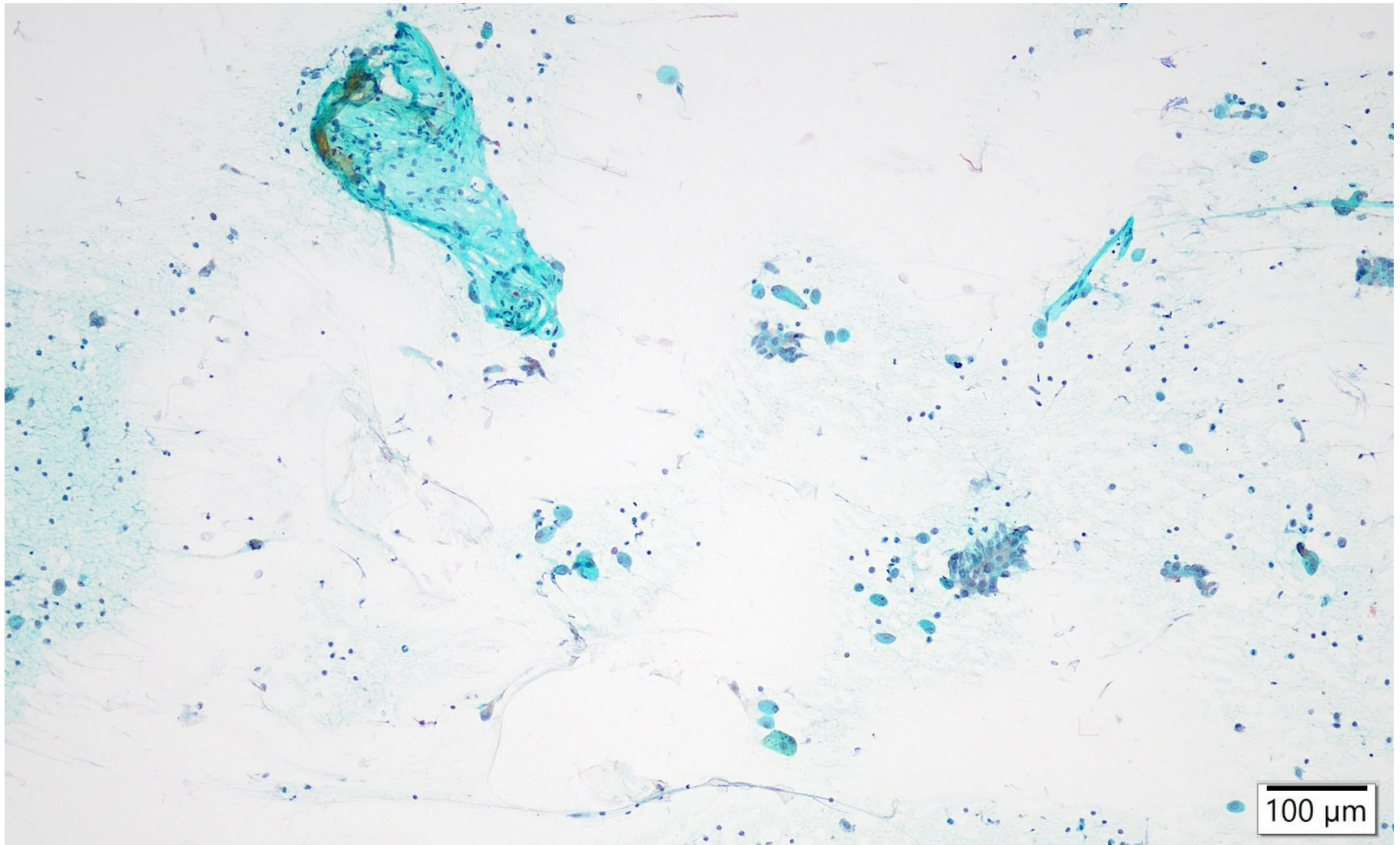
2021年6月



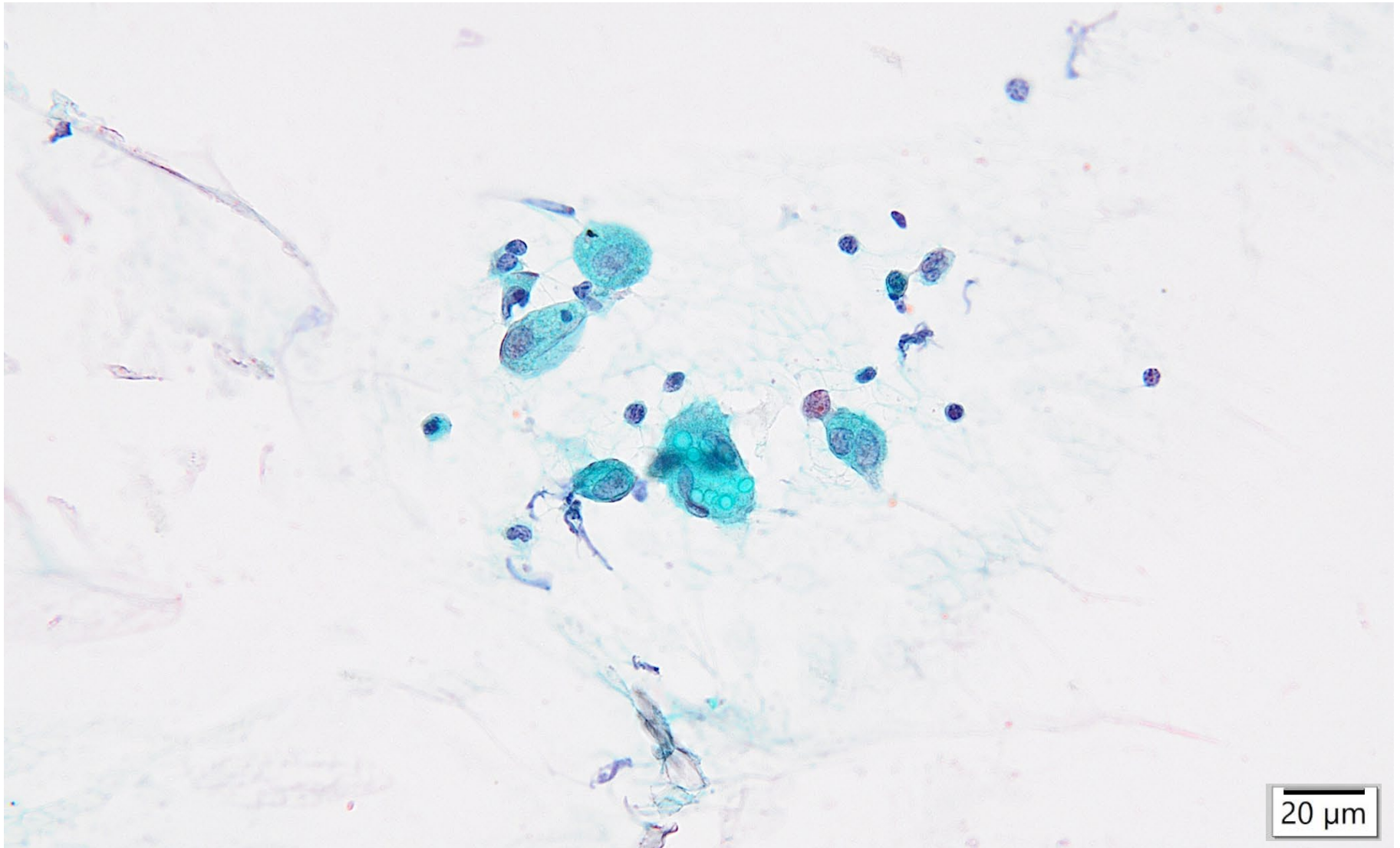
2020年4月時点では5mm大の結節（←）で、炎症後結節疑いの診断。
2021年6月になると結節（←）は14mm大と増大しており、
肺癌疑いとの診断。

いずれも縦隔・肺門リンパ節の腫大は認められず、胸水貯留も認められない。

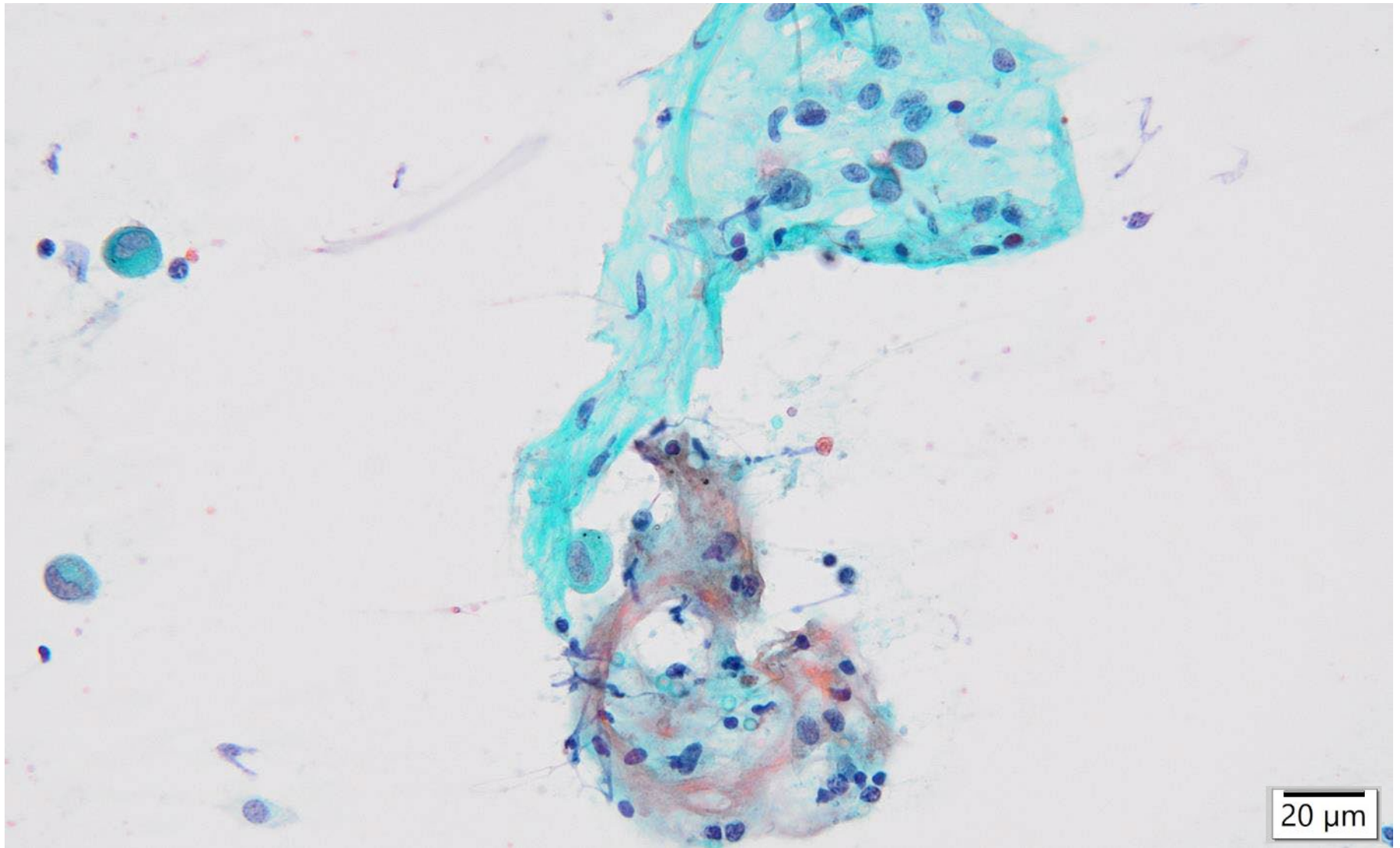
細胞像：右肺手術検体捺印細胞診



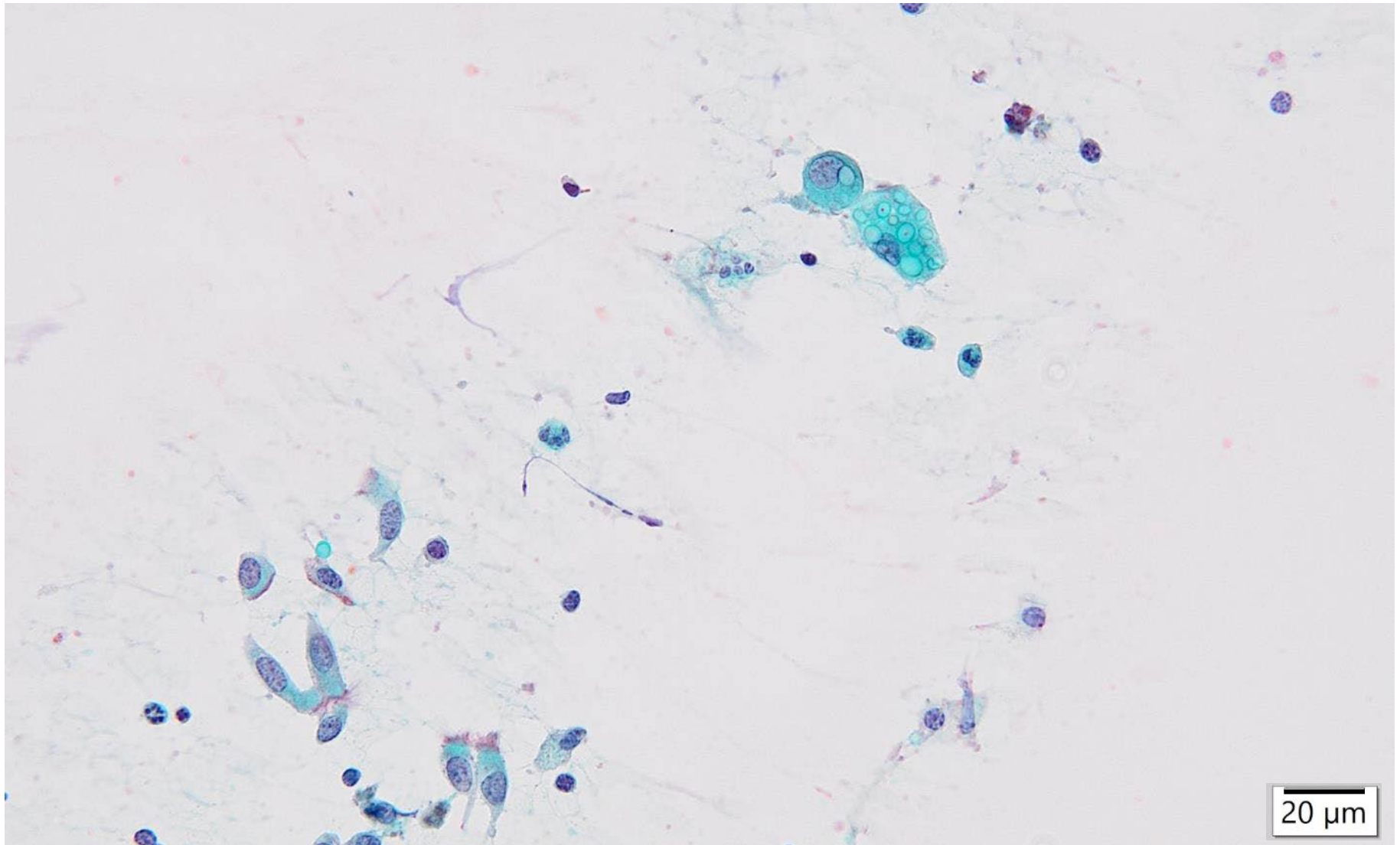
細胞像：右肺手術検体捺印細胞診



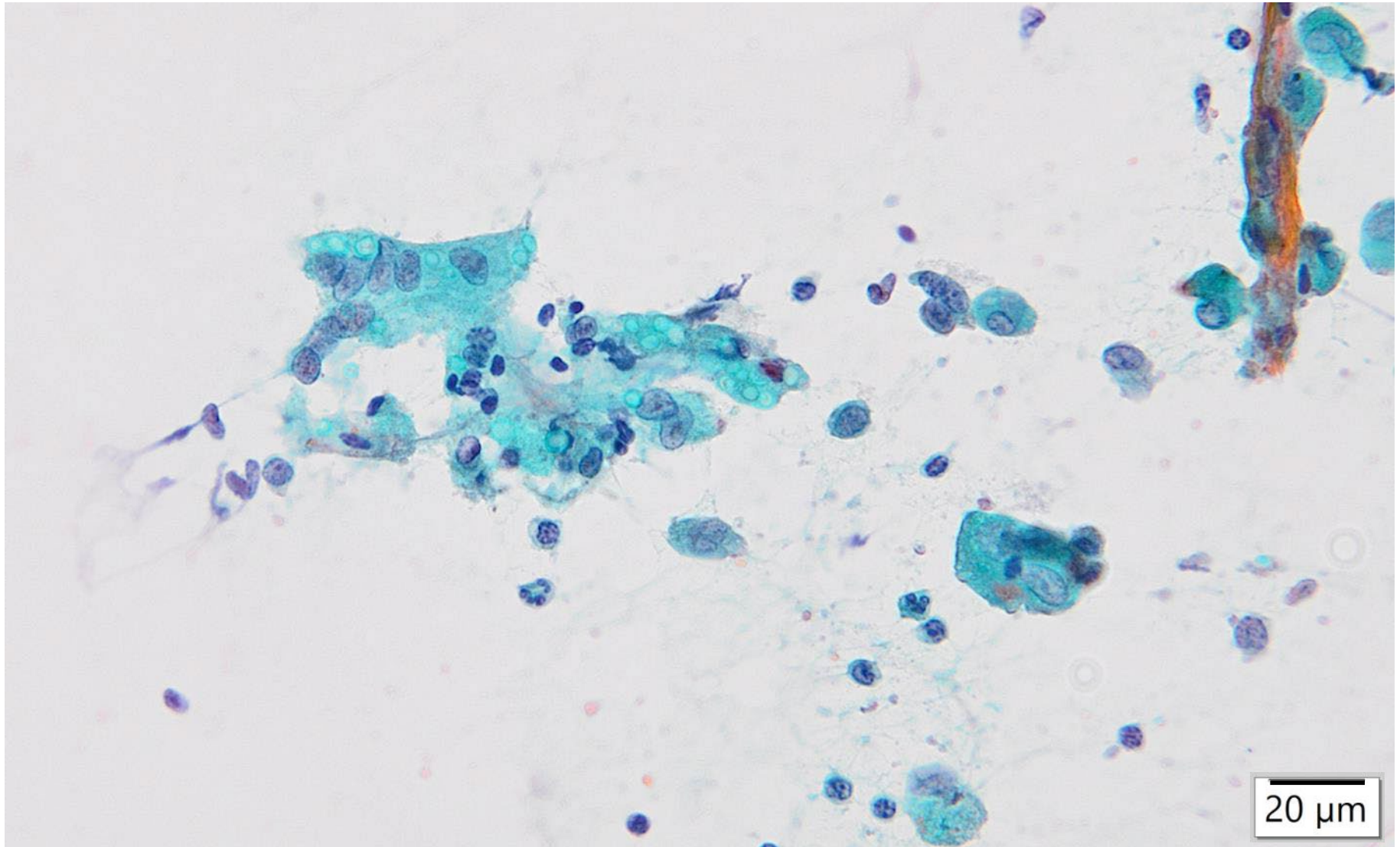
細胞像：右肺手術検体捺印細胞診



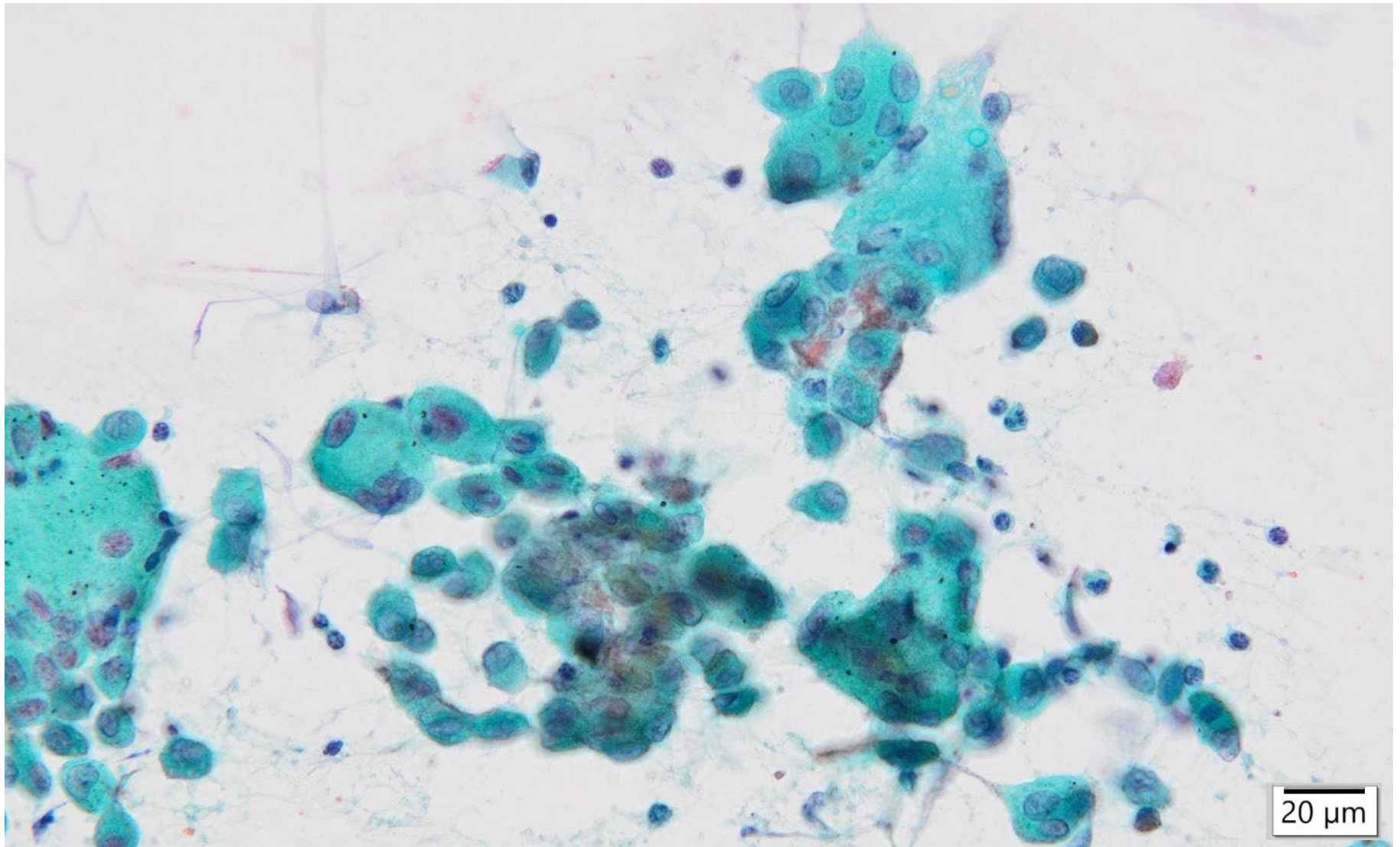
細胞像：右肺手術検体捺印細胞診



細胞像：右肺手術検体捺印細胞診



細胞像：右肺手術検体捺印細胞診



選択肢

1. サルコイドーシス
2. クリプトコッカス症
3. 浸潤性粘液性腺癌
4. 肺ランゲルハンス細胞組織球症
5. 悪性黒色腫